CABINET DENTAIRE
DU DOCTEUR POINTE
SAINT-GALMIER

FICHE CONSEIL N° **1**

Rubrique: Les dents chez l'adulte

POINTS CLÉS

La dent est formée de trois tissus : l'émail, la dentine et la pulpe

LES DENTS, LA COMPOSITION

Une dent est un organe composé d'une partie visible, la couronne, et d'une partie cachée, la racine. Chaque dent est formée de trois tissus : l'émail, la dentine et la pulpe.

L'émail

C'est la couche qui recouvre la partie extérieure de la dent. L'émail est le tissu le plus dur de l'organisme. Il protège la dent des agressions extérieures. Bien qu'il soit considéré comme la substance la plus solide de l'organisme, l'émail s'use avec le temps et peut subir des altérations qui facilitent les attaques bactériennes et l'apparition de caries.

La dentine

Elle est située entre la pulpe et l'émail. C'est un tissu dur traversé par un réseau de tubules qui communiquent avec le nerf de la dent.

La pulpe

C'est la partie centrale de la dent. Elle contient les nerfs et les vaisseaux sanguins qui innervent et irriguent la dent.

Nombre de dents

Chaque personne possède normalement 20 dents de lait et 32 dents définitives en comptant les dents de sagesse. Parfois les germes des dents de sagesse sont absents.

Forme et fonction des dents

Chaque mâchoire comporte chez l'adulte :

- 4 incisives qui ont un bord droit. Elles servent à attraper les aliments et à les couper.
- 2 canines qui présentent une pointe et permettent de déchiqueter les aliments.
- 4 prémolaires et 6 molaires. Les prémolaires et les molaires sont constituées de plusieurs pointes. Ce sont des dents volumineuses qui permettent d'écraser les aliments.
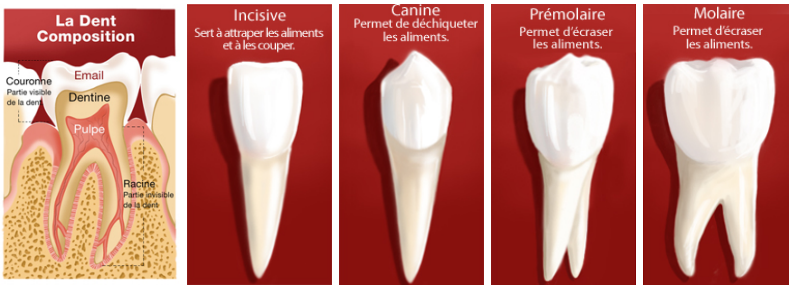
En principe, les incisives et les canines présentent une seule racine alors que les prémolaires et les molaires présentent plusieurs racines.